

Способ остановки послеродового кровотечения путем наложения гемостатического наружно-маточного сборочного надплацентарного шва

Д.м.н., проф. С.В. БАРИНОВ¹, д.м.н. Ю.И. ТИРСКАЯ¹, к.м.н. И.В. МЕДЯННИКОВА¹, к.м.н. А.В. ЖИЛИН³, И.А. ШАВКУН², к.м.н. И.В. ШАМИНА¹

¹Кафедра акушерства и гинекологии №2 (зав. — проф. С.В. Баринов) Омского государственного медицинского университета Минздрава России, Омск, Россия; ²ГБУЗ Омской области «Областная клиническая больница» (гл. врач — к.м.н. К.Л. Полежаев) Омск, Россия; ³ГБУЗ Свердловской области «Областная детская клиническая больница №1» (гл. врач — к.м.н. С.Р. Беломестнов), Екатеринбург, Россия

Цель исследования — разработка способа остановки послеродового кровотечения, обладающего улучшенными характеристиками в отношении сохранения анатомической и функциональной целостности матки, а также повышения эффективности лечения и снижения частоты развития осложнений, простоты, быстроты и безопасности выполнения в кризисной ситуации ургентной хирургии. **Материал и методы.** Предлагаемый способ остановки послеродового кровотечения заключается в том, что со стороны серозной оболочки матки миометрий области плацентарной площадки прошивается сборочным швом, не проникающим в полость матки. Шовный материал захватывает $\frac{1}{3}$ миометрия области плацентарной площадки и стягивается в поперечном направлении по типу «кисета» одной нитью. Таким образом осуществляется компрессия спиральных артерий плацентарной площадки с минимальной травматизацией окружающих тканей и сохранением кровотока в наиболее крупных ветвях маточной артерии, обеспечивающих основное кровоснабжение мышцы матки. В отличие от известных аналогов предлагаемый гемостатический наружно-маточный надплацентарный сборочный шов не уменьшает объем полости матки. Проведенные клинические испытания предложенного способа остановки послеродового кровотечения у 5 родильниц показали значительное снижение числа гистерэктомий — в 5 раз ($p=0,02$) и объема кровопотери в 1,7 раза ($p=0,03$) по сравнению с традиционным подходом (29 родильниц группы сравнения). **Заключение.** Разработанный способ остановки послеродового кровотечения является эффективным, обеспечивает отсутствие компрессионно-ишемического повреждения миометрия, отличается простотой и быстротой выполнения.

Авторы информируют об отсутствии конфликта интересов.

Ключевые слова: акушерское гипотоническое кровотечение, хирургический гемостаз, гемостатический наружно-маточный надплацентарный сборочный шов на матку.

Procedure for stopping postpartum hemorrhage with a hemostatic external uterine assembly supraplacentar suture

Prof. S.V. BARINOV, MD¹; YU.I. TIRSKAYA, MD¹; I.V. MEDYANNIKOVA, Cand. Med. Sci.¹; A.V. ZHILIN, Cand. Med. Sci.³; I.A. SHAVKUN²; I.V. SHAMINA, Cand. Med. Sci.¹

¹Obstetrics and Gynecology Department Two, Omsk State Medical Academy, Ministry of Health of Russia, Omsk, Russia; ²Regional Clinical Hospital, Omsk, Russia; ³Sverdlovsk Regional Children's Clinical Hospital One, Yekaterinburg, Russia

Objective — to devise a postpartum hemorrhage stopping procedure having better characteristics to maintain the anatomical and functional integrity of the uterus, to enhance the efficacy of treatment, to reduce the frequency of complications, and to ensure the simplicity, speed and safety of its performance in the critical situation of urgent surgery. **Material and methods.** The proposed procedure for stopping postpartum hemorrhage lies in that the myometrium of the placental site on the side of the uterine serous membrane is sewn with an assembly stitch that does not penetrate into the uterine cavity. The suture material captures one third of the myometrium of the placental site and it is tightened in a transverse direction by means of one-threaded purse-string sutures. Thus, the spiral arteries of the placental site are compressed, by minimally traumatizing the surrounding tissues and preserving blood flow in the major uterine artery branches providing the main blood supply to the muscles of the uterus. Unlike the known analogues, the proposed hemostatic external uterine supraplacentar assembly suture does not reduce the volume of the uterine cavity. The clinical trials of the proposed procedure to stop postpartum hemorrhage in 5 patients demonstrated a considerable reduction in the number of hysterectomies by 5 times ($p=0.02$) and in the volume of blood loss by 1.7 times ($p=0.03$) as compared to the conventional approach (29 puerperas in the comparison group). **Conclusion.** The developed procedure for stopping postpartum hemorrhage is an effective, simple, and rapid method that causes no myometrial compression or ischemia.

The authors declare no conflicts of interest.

Keywords: obstetric hypotonic bleeding, surgical hemostasis, hemostatic external uterine supraplacentar assembly suture.

Несмотря на значительные достижения акушерской науки и практики, послеродовые кровотечения продолжают занимать второе место в структуре причин материнской смертности в мире. В Российской Федерации в течение последних 7 лет данный показатель составляет 16% и не имеет тенденции к снижению [1]. При этом гипо- и атонические кровотечения составляют более 70% в структуре всех акушерских кровотечений [2]. Для лечения послеродовых кровотечений, обусловленных атонией матки, в настоящее время применяют инъекции утеротонических препаратов, бимануальную компрессию матки, внутриматочную баллонную тампонаду, селективную деваскуляризацию матки путем перевязки магистральных артерий или с помощью ангиографической эмболизации, маточные компрессионные швы и удаление матки [3–6].

Цель всех этих лечебных мероприятий — минимизация кровопотери, сохранение детородной функции, недопущение таких жизнеугрожающих осложнений, как геморрагический шок, некроз передней доли гипофиза, гипоксическая энцефалопатия и коагулопатия.

Медикаментозная терапия примерно в 1% случаев оказывается неэффективной [7], а частота urgentной послеродовой гистерэктомии, предпринимаемой после безуспешного применения всего арсенала консервативных мероприятий, составляет 1–3 на 1000 родов [8].

Известно, что радикальные методы остановки акушерских кровотечений способны нарушать функцию тазового дна в связи с изменениями кровоснабжения, иннервации и лимфодренажа этих органов и развитием полигландулярных, полисистемных синдромов [9].

Гистерэктомия при послеродовом кровотечении в настоящее время рассматривается как нежелательный и экстремальный метод не только потому, что ведет к утрате репродуктивной функции, но и в связи с техническими трудностями, связанными с выделением нижнего сегмента матки, сопровождающимися риском повреждения мочевого пузыря и мочеточника.

В последние годы разработано несколько новых, более простых и менее инвазивных методик борьбы с массивным послеродовым кровотечением с целью уйти от большого хирургического вмешательства и сохранить детородную функцию.

Наиболее известным и часто применяемым является способ лечения послеродового кровотечения, заключающийся в наложении компрессионных швов на матку по В-Lynch, впервые описанный в 1997 г. [10], который предполагает наложение на матку так называемых рюкзачковых швов. Матка дважды одной нитью опоясывается в продольном направлении на расстоянии 4 см от каждого латерального края (рис. 1).

Известен способ наложения компрессионного шва на матку, заключающийся в наложении двух продольных и двух поперечных швов через весь миометрий, предложенный S. Matsubara и соавт. [11] (рис. 2).

В 2014 г. группой авторов [12] предложен способ наложения компрессионных гемостатических швов на матку по типу песочных часов, заключающийся в наложении двух восьмиобразных швов в продольном направлении на расстоянии 4 см от каждого латерального края (рис. 3).

Известен гемостатический компрессионный шов на матку по типу английской булавки [13]. Швы подтягиваются с умеренным сдавлением матки и фиксируются узлом на передней стенке матки (рис. 4).

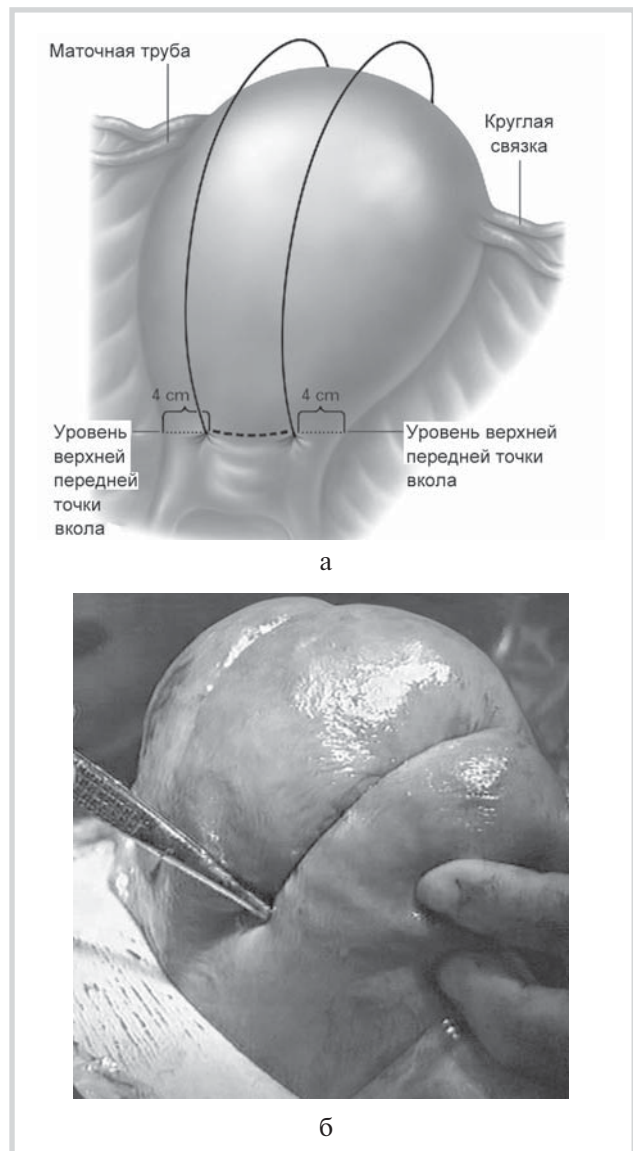


Рис. 1. Шов на матке, предложенный С. В-Lynch.

а — схема шва; б — фото гемостатического шва.

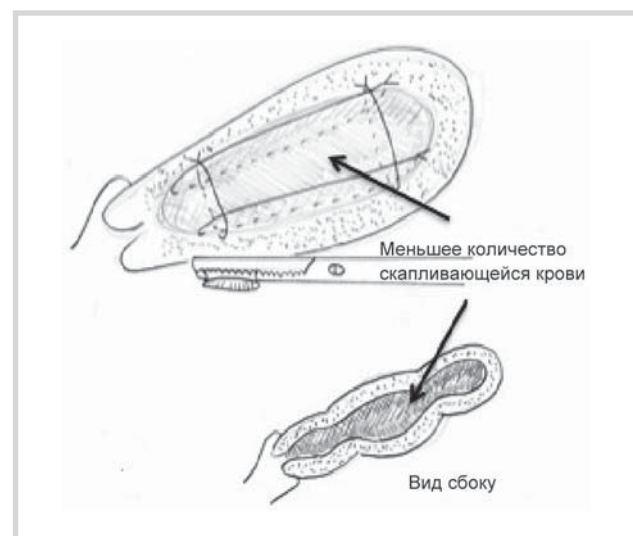


Рис. 2. Шов на матке, предложенный S. Matsubara.

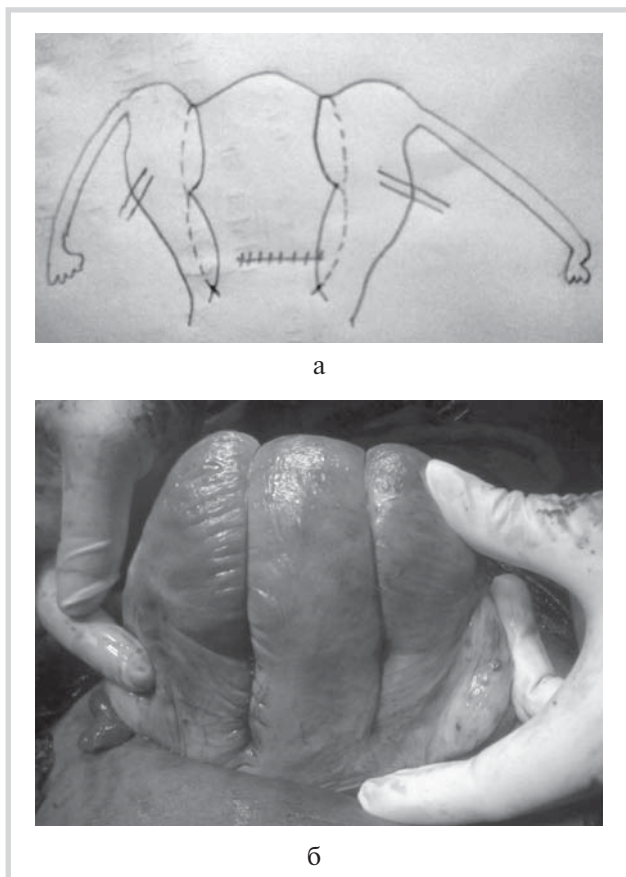


Рис. 3. Гемостатический компрессионный шов на матку по типу песочных часов.

а — схема шва; б — фото гемостатического шва.

S. Nahar и соавт. [14] в 2010 г. предложили еще один способ наложения гемостатических компрессионных швов на матку. Способ предполагает наложение на матку трех «рюкзачковых» швов: матка трижды одной нитью опоясывается в продольном направлении (рис. 5).

Известен способ наложения компрессионного гемостатического шва на матку, предложенный D. Stanojevic и соавт. [15]: накладывают два волнообразных шва в продольном направлении на расстоянии 4 см от каждого ла-

терального края, начиная от маточно-крестцовой связки до края матки, захватывая миометрий и не проникая в полость матки. Нитка перекидывается через дно матки и волнообразный шов продолжается по передней стенке (рис. 6, а). Затем накладываются еще два перекрещивающихся шва на центральную часть матки с целью ее сдавления (см. рис. 6, б).

Еще одним из вариантов остановки послеродового маточного кровотечения является гемостатический шов по Наупан [16]. Данный способ предполагает наложение на матку двух отдельных «рюкзачковых» швов: матка 2 раза двумя отдельными нитями опоясывается в продольном направлении на расстоянии 4 см от каждого латерального края. Фиксируются швы в области дна матки (рис. 7).

В литературе встречается компрессионный гемостатический шов — множественный квадратный шов, предложенный J. Cho и соавт. [17]: игла проходит через всю толщину матки спереди назад (точка а), а затем из задней к передней стенке (точка в). То же самое производится выше (точки с и d), чтобы приблизить переднюю и заднюю стенки матки в «квадрат» (рис. 8). При атонических кровотечениях должны быть наложены 4 квадратных шва. Если возможно визуализировать локальный источник кровотечения, то ушивание в первую очередь выполняется для компрессии этого участка кровотечения.

Известен способ лечения послеродового кровотечения путем наложения тампонирующих «скобкообразных» швов на матку [18]: накладывают горизонтальные сквозные швы, с помощью которых целенаправленно тампонируется плацентарная площадка противоположной стенкой полости матки. Швы накладывают преимущественно в пределах плацентарной площадки. Швы выполняют горизонтальными рядами с длиной стежка 2,0—2,5 см, расстояние между швами в поперечном направлении составляет 3,0—3,5 см друг от друга, а расстояние между рядами поперечных швов по вертикали (один над другим) — 5,0—5,5 см (рис. 9). Перед завязыванием узлов выполняют бимануальный прием сдавления матки, с помощью которого выбирается сила давления противоположной стенки матки на плацентарную площадку, необходимая для остановки кровотечения. Завязыванием узлов лишь фиксируется достигнутый гемостаз.

Принцип действия всех перечисленных швов заключается в «продолжительном компрессионном воздействии на внутриоргannую сосудистую систему матки», тем самым является вариантом идеи перевязки сосудов, кро-

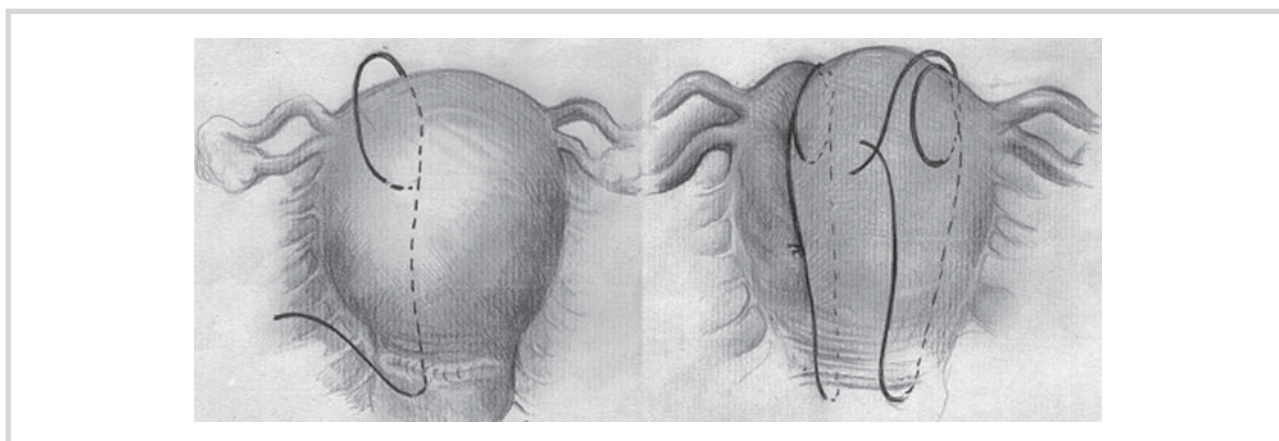


Рис. 4. Гемостатический компрессионный шов на матку по типу английской булавки.

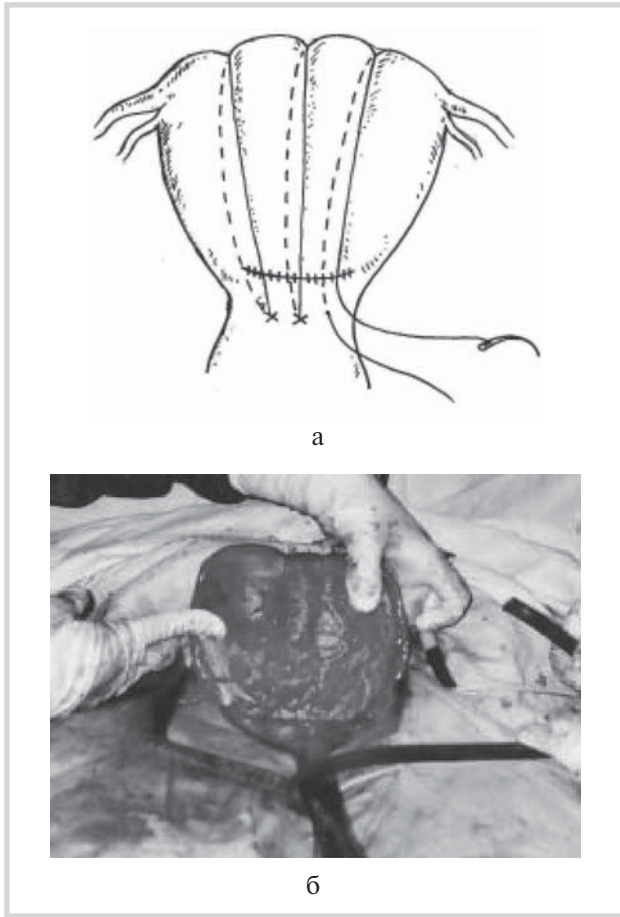


Рис. 5. Гемостатический компрессионный шов на матку, предложенный S. Nahar и соавт.

а — схема шва; б — фото гемостатического шва.

воснабжающих матку. Только в данном случае лигируются уже не внутренние подвздошные или маточные артерии, а следующие по ходу сосудистые ветви: аркуатные артерии — наиболее крупные внутриорганные сосуды первого порядка, отходящие от восходящей ветви маточной артерии к телу матки в горизонтальном направлении в количестве 10—15 ветвей и дугообразно охватывающие переднюю и заднюю стенки органа.

Все описанные швы имеют общие недостатки. Во-первых, в их просвет попадают значительные объемы мышечной ткани. Во-вторых, для лигирования внутриорганных сосудистой системы матки приходится применять значительное усилие при затягивании швов (степень прилагаемых усилий достаточно сложно унифицировать и соответственно контролировать), что неизбежно ведет к избыточному сдавливанию и возможному повреждению мышечной ткани, нарушению кровоснабжения миометрия с переходом в частичный или полный некроз матки. В-третьих, в послеродовом периоде в результате инволюции матки возможно провисание швов и образование открытых нитяных петель, несущих потенциальный риск ущемления и нарушения проходимости кишки. Описаны также такие осложнения, как рубцово-ишемическая дегенерация миометрия, прорезывание швов сквозь толщу стенки матки, пиометра, внутриматочные синехии, нарушающие отток менструальных выделений, наружные спа-

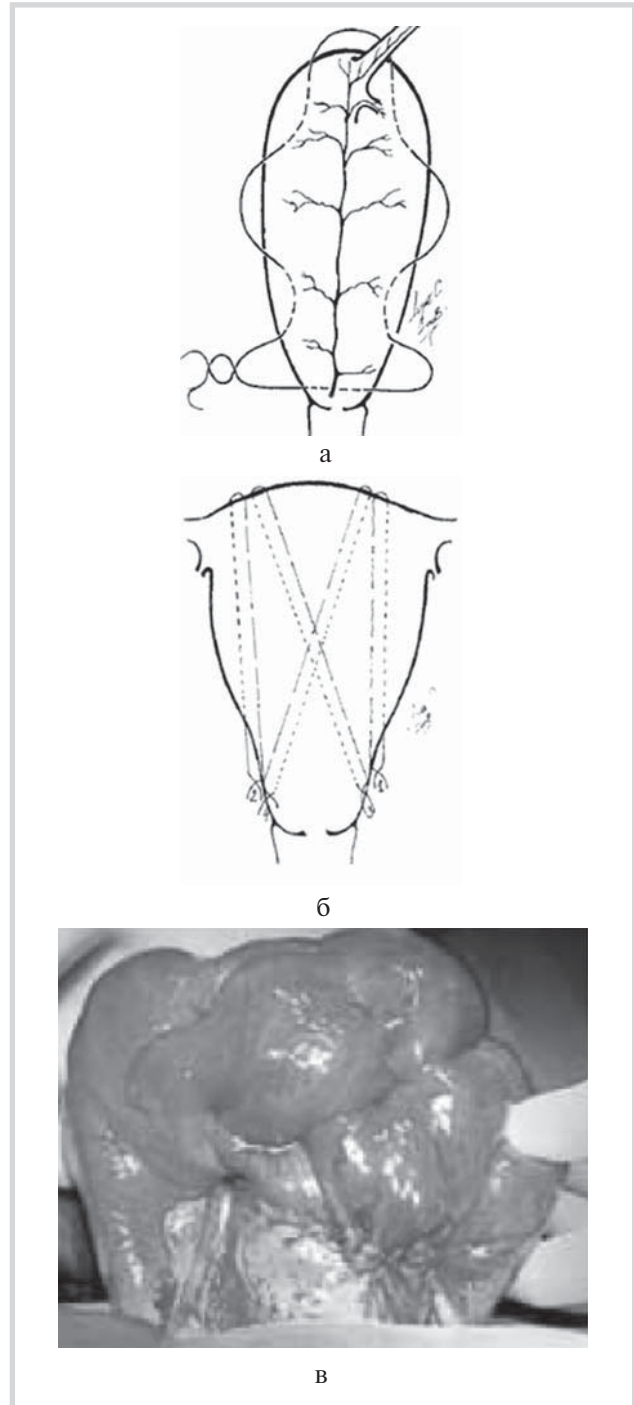


Рис. 6. Гемостатический компрессионный шов на матку, предложенный D. Stanojević и соавт.

а, б — схемы наложения волнообразного шва; в — фото гемостатического шва.

ечные процессы в брюшной полости и др., которыми в ряде случаев сопровождается применение данных методов.

Эффективность компрессионных гемостатических швов составляет 90%. В литературе также имеются сообщения о необходимости дополнительной перевязки магистральных сосудов [19, 20].

Цель настоящего исследования — разработка способа остановки послеродового кровотечения, обладающего

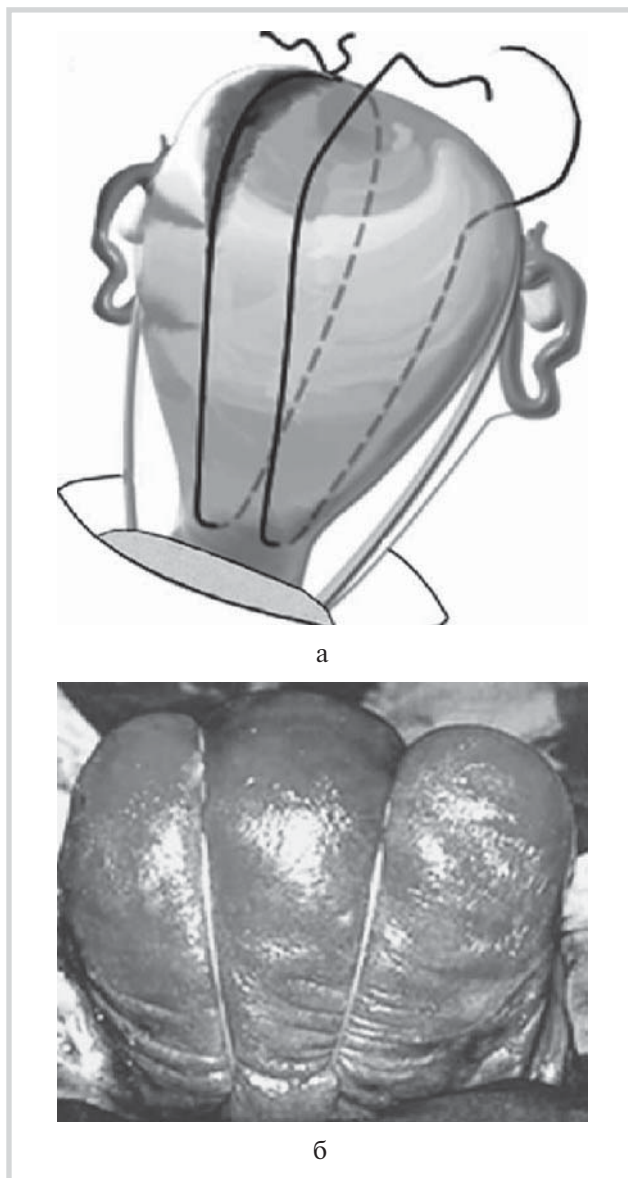


Рис. 7. Гемостатический компрессионный шов на матку по Науман.

а — схема шва; б — фото гемостатического шва.

улучшенными характеристиками, в первую очередь в отношении сохранения анатомической и функциональной целостности матки, а также повышения эффективности лечения и снижения частоты развития осложнений, простоты инструкций, быстроты и безопасности выполнения в кризисной ситуации ургентной хирургии.

Для решения поставленной цели нами был разработан новый способ остановки послеродового кровотечения, в котором задействован другой механизм достижения гемостаза, а именно локальное наложение гемостатического шва на участок кровотечения — плацентарную площадку.

Для остановки кровотечения в общей хирургии используется, во-первых, наложение жгута выше места кровотечения, во-вторых, сдавление кровоточащего сосуда снаружи, длительная компрессия на стенки поврежденного сосуда приводит к их смыканию, а в дальнейшем

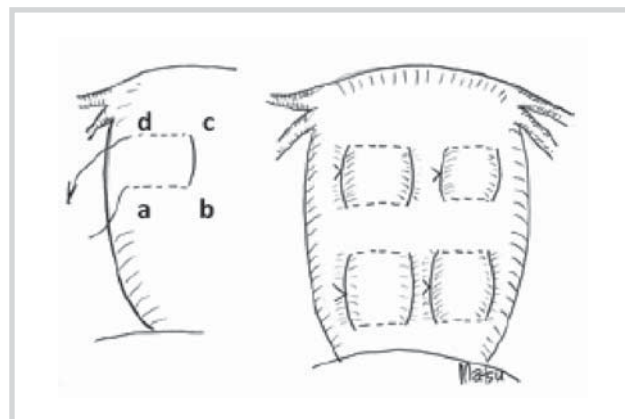


Рис. 8. Множественный квадратный шов.

включаются процессы тромбообразования, что обеспечивает надежную остановку кровотечения.

Суть маточного кровотечения при атонии и гипотонии заключается в том, что потеря крови происходит из зияющих спиральных артерий плацентарной площадки.

В предлагаемом нами способе остановки маточного кровотечения отсутствует массивное, продольное, избыточное компрессионное воздействие на ткани миометрия и всю внутриоргannую сосудистую систему. Наложение предлагаемого сборочного наружно-маточного надплацентарного гемостатического шва является целенаправленным воздействием на систему спиральных артерий, открывающихся на дне плацентарного ложа с минимальным воздействием на остальные ткани миометрия.

Материал и методы

Предлагаемый способ остановки послеродового кровотечения заключается в том, что со стороны серозной оболочки матки миометрий области плацентарной площадки прошивается сборочным (по типу кيسета) швом, не проникающим в полость матки (рис. 10, 11). Шовный материал захватывает $\frac{1}{3}$ миометрия области плацентарной площадки и стягивается в поперечном направлении по типу «кисета» одной нитью. Наложенный шов завязывается с усилием, достаточным для остановки кровотечения.

Предлагаемый способ остановки послеродового маточного кровотечения обеспечивает отсутствие компрессионно-ишемического повреждения миометрия, снижает интраоперационную кровопотерю и общую травматичность, уменьшает риск возникновения спаечных процессов в полости матки, а также снижает риск ущемления кишки при возможном провисании длинных швов вследствие инволюции матки, обеспечивает свободный отток лохий в послеродовом периоде.

Таким образом, компрессия спиральных артерий плацентарной площадки осуществляется сборочным наружно-маточным швом, накладываемым через миометрий, не проникающим в полость матки, с помощью которого происходит сдавление зияющих сосудов с минимальной травматизацией окружающих тканей.

Существенным отличительным признаком предлагаемого шва является то, что при его использовании достигается сохранение кровотока в наиболее крупных ветвях

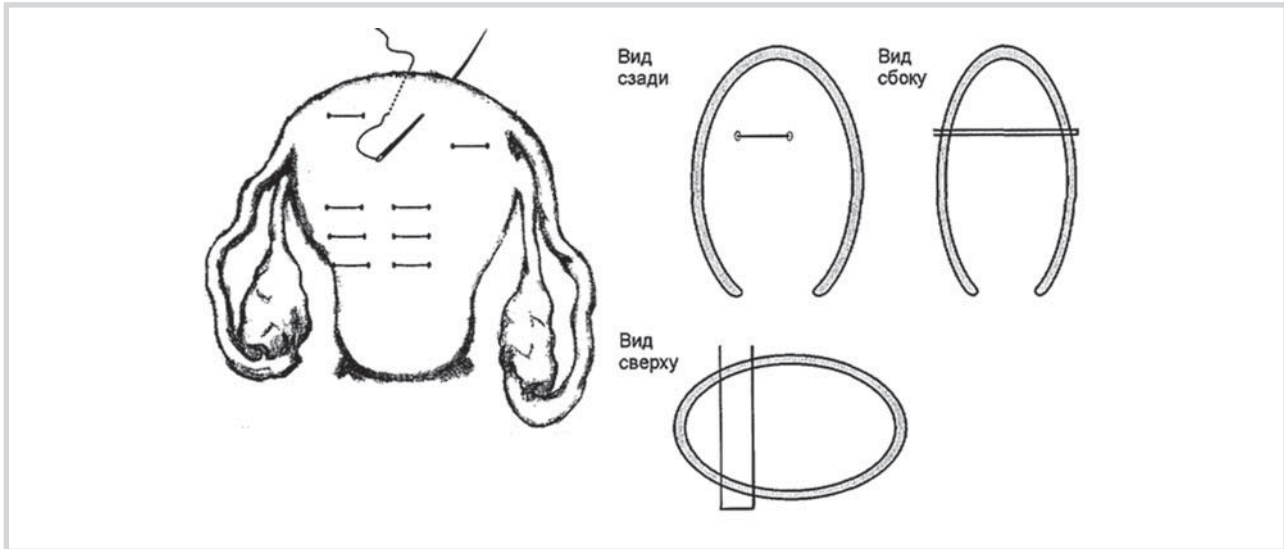


Рис. 9. Скобкообразные тампонирующие швы в области плацентарной площадки.

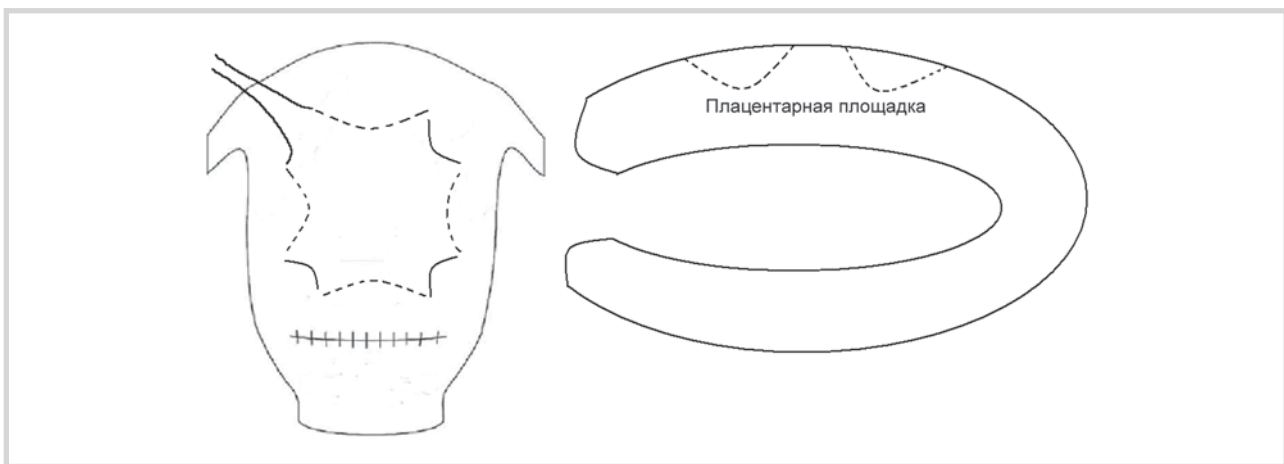


Рис. 10. Схема наложения гемостатического наружно-маточного надплацентарного сборочного шва (нить шва захватывает $\frac{1}{3}$ миометрия области плацентарной площадки).

маточной артерии, обеспечивающих основное кровоснабжение мышцы матки (рис. 12).

В отличие от известных аналогов предлагаемый гемостатический наружно-маточный надплацентарный сборочный шов не уменьшает объем полости матки, что создает условия для дополнительной установки, при необходимости, маточного баллона.

В случае послеродового кровотечения, возникающего при предлежании или низком прикреплении плаценты, при хорошо сократившемся теле матки, область наложения шва с хорошим гемостатическим эффектом ограничивается только нижним маточным сегментом, в основном областью плацентарной площадки. При расположении плаценты в проекции сосудистых пучков техника наложения шва не меняется.

В результате создан способ остановки послеродового маточного кровотечения, механизм действия которого основывается на сдавлении зияющих спиральных артерий области плацентарного ложа путем наложения серозно-мышечного сборочного шва, сохраняющего кровоток в

остальной сосудистой системе, питающей миометрий (в аркуатных и радиальных артериях).

Существенной технической особенностью нашего способа является то, что швы завязывают без применения бимануальной компрессии матки в отличие от всех существующих аналогов. Предлагаемый метод не имеет противопоказаний.

В качестве шовного материала могут быть использованы абсорбируемые плетеные нити (Dexon, Vicryl, Monocryl). Шов накладывают изогнутой иглой длиной 70 мм.

Получена приоритетная справка на заявку на изобретение от 9.03.2016, регистрационный номер 2016108378.

Проведено клиническое испытание предложенного способа остановки послеродового кровотечения путем наложения гемостатического наружно-маточного надплацентарного сборочного шва. Исследования проведены на базе бюджетного учреждения здравоохранения Омской области в подразделении «Родильный дом» Областной клинической больницы (БУЗОО «ОКБ»). В исследование были включены 94 пациентки с кровотечением после ке-

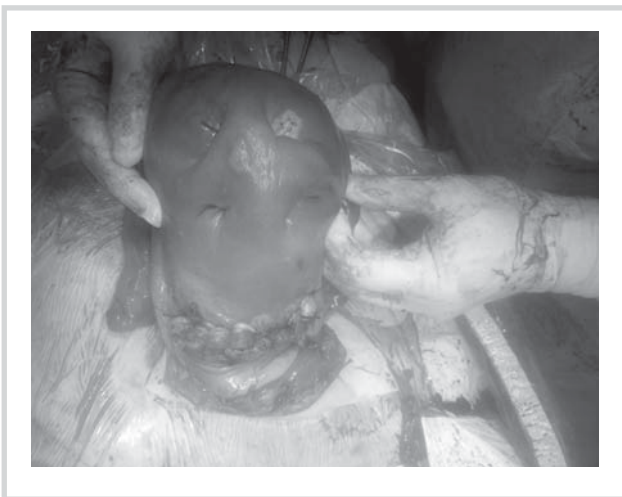

Рис. 11. Фото гемостатического наружно-маточного надплацентарного сборочного шва.

сарева сечения. Кровопотеря более 1000 мл являлась показанием к хирургической остановке кровотечения. Объем кровопотери определялся гравиметрическим методом. Все пациентки были разделены на две группы в зависимости от лечебной тактики. Основную группу составили 65 родильниц, которым применялся гемостатический наружно-маточный надплацентарный сборочный шов, в группу сравнения вошли 29 женщин, которым применялась традиционная акушерская тактика. Эффективность лечения оценивали по двум критериям: объем кровопотери и число гистерэктомий.

В послеродовом (послеоперационном) периоде ультразвуковое исследование матки проводилось на 1, 2, 3 и 5-е сутки с использованием конвексных трансабдоминального и трансвагинального мультисигментных датчиков, позволяющих проводить дуплексное сканирование в

режиме цветового доплеровского картирования. Оценивались размеры матки, гемодинамика (IR) в маточных артериях, кровоснабжение области швов на матке. Проводилась оценка показателей общего анализа крови и коагулограммы до оперативного вмешательства и после него на 1-е и 3-и сутки послеродового периода.

Выполняемая работа не ущемляла права и не подвергала опасности субъектов исследования в соответствии с требованиями биомедицинской этики, утвержденными Хельсинкской декларацией Всемирной медицинской ассоциации в 1964 г. (с изменениями и дополнениями на 2008 г.). Выписка из протокола заседания этического комитета ОмГМА №58 от 14.11.13.

Традиционная тактика при кровопотере, превышающей физиологическую, включала: массаж матки, ручное обследование стенок полости матки, инфузионную и трансфузионную терапию с применением свежесамозамороженной плазмы, эритроцитарной массы, тромбоконцентрата, ингибиторов протеаз, а также хирургических методов гемостаза: перевязки маточных артерий.

Результаты и обсуждение

Среди акушерских кровотечений 57 (60,6%) случаев были обусловлены нижесегментными кровотечениями (предлежание плаценты, неполноценность рубца на матке после кесарева сечения, многоплодная беременность), в остальных случаях — гипотоническими кровотечениями (39,36%). Среди нозологических форм аномалии расположения плаценты преобладали предлежание плаценты (25,50%) и аномалии прикрепления плаценты — вращение плаценты (12,31%).

В соответствии с использованными в настоящей работе критериями эффективности наиболее выраженный гемостатический эффект получен в основной группе. При стандартной акушерской тактике число наблюдений гистерэктомий было значительно больше, чем в основной группе (31,03% против 6,15%; $p=0,02$). Неэффективность

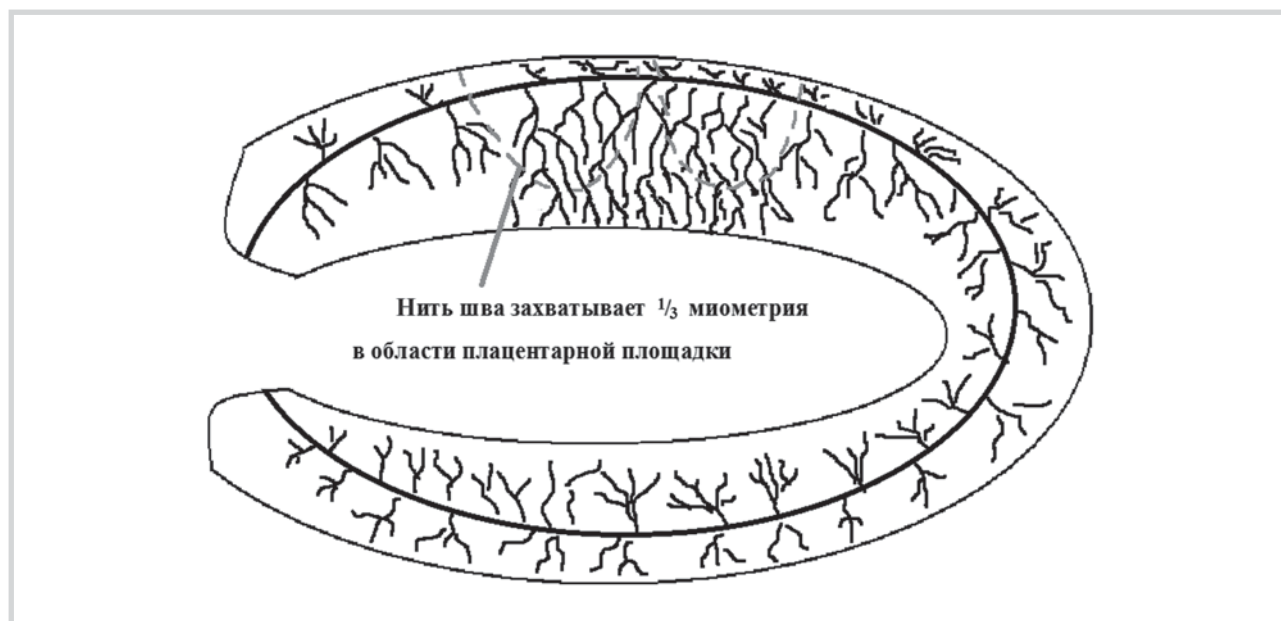


Рис. 12. Схема воздействия гемостатического наружно-маточного надплацентарного сборочного шва на систему спиральных артерий, открывающихся на дне плацентарного ложа.

Изменения показателей клинического анализа крови и тестов коагулограммы до оперативного родоразрешения и после него, Ме (25-й П; 75-й П)

Показатель	Основная группа (n=65)			Группа сравнения (n=29)			p
	исходно	1-е сутки	3-и сутки	исходно	1-е сутки	3-и сутки	
Гемоглобин, г/л	109 (103; 124)	86 (77; 93)	94 (80; 105)	110 (98; 125)	76 (68; 82)	83 (72; 96)	$p_n=0,06$ $p_1=0,03$ $p_3=0,04$
Эритроциты, $\cdot 10^{12}/л$	4,3 (4,1; 4,5)	3,5 (3,3; 3,8)	4,1 (3,9; 4,2)	4,3 (4,0; 4,5)	3 (2,8; 3,1)	3,6 (3,0; 4,2)	$p_n=0,31$ $p_1=0,03$ $p_3=0,03$
Тромбоциты, $\cdot 10^9/л$	244 (236; 267)	171 (159; 289)	210 (188; 224)	240 (219; 259)	152 (136; 164)	186 (162; 202)	$p_n=0,98$ $p_1=0,02$ $p_3=0,02$
Фибриноген, г/л	4 (3,5; 4,4)	2,4 (2; 2,6)	3 (2,8; 3,1)	3,9 (3,8; 4,2)	1,9 (1,6; 2,2)	2,5 (2; 3)	$p_n=0,42$ $p_1=0,01$ $p_3=0,04$
РФМК, мкг/мл	10 (8; 12)	12 (9; 15)	13 (10; 14)	10 (6; 12)	13 (8; 16)	13 (10; 15)	$p_n=0,78$ $p_1=0,19$ $p_3=0,62$
АЧТВ, с	28 (26; 30)	33 (29; 35)	29 (27; 31)	29 (27; 32)	35 (30; 38)	30 (28; 32)	$p_n=0,07$ $p_1=0,09$ $p_3=0,06$
МНО, усл. ед.	1,1 (0,9; 1,3)	1,3 (1; 1,4)	1,2 (1; 1,4)	1,1 (0,9; 1,4)	1,3 (1,1; 1,5)	1,4 (1; 1,6)	$p_n=0,33$ $p_1=0,59$ $p_3=0,18$

Примечание. p_n — различия исходных показателей в обеих группах (до оперативного вмешательства); p_1 — различия показателей в группах в 1-е сутки послеоперационного периода; p_3 — различия показателей в группе на 3-и сутки послеоперационного периода; П — перцентиль.

4 наблюдений предложенного надплацентарного гемостатического шва в основной группе получила объяснение после гистологического анализа удаленных макропрепаратов, который показал, что в одном случае был выявлен меконий в сосудах плацентарной площадки, чешуйки кожи в маточных артериях (эмболия околоплодными водами) и в 3 других — морфологические признаки гнойного эндометрита. Других интра- и послеоперационных осложнений в основной группе зарегистрировано не было.

Кровопотеря 2000 мл и более была зарегистрирована у 16,2% пациенток основной группы и в 27,6% наблюдений среди пациенток группы сравнения ($p=0,03$). Общий объем кровопотери у рожениц в основной группе был значительно меньше, чем в группе сравнения (1926 ± 108 мл против 2402 ± 203 мл; $p < 0,05$).

Анализ показателей клинического анализа крови и коагулограммы у наблюдаемых пациенток показал, что в основной группе уровень гемоглобина, эритроцитов, тромбоцитов и фибриногена был значительно выше ($p < 0,05$) на 1-е и 3-и сутки послеоперационного периода, чем эти показатели в группе сравнения. Показатели растворимых фибринмономерных комплексов (РФМК), активированного частично тромбинового времени (АЧТВ), международного нормализованного отношения (МНО) значительно не различались (см. таблицу).

Инволюция матки по данным ультразвукового сканирования в обследуемых группах имела сходную, одностороннюю динамику, в абсолютных числах высота дна матки имела различные значения в пределах физиологической нормы. При ультразвуковой оценке размеров матки на 5-е сутки послеродового периода установлено, что у большинства пациенток обеих групп размеры матки соот-

ветствовали нормативу послеродового периода. Имевшиеся отличия размеров матки в группах были недостоверными ($p > 0,05$). Таким образом, темпы инволюции матки после использованных методов хирургического гемостаза существенно не отличались от физиологических.

Ультразвуковое исследование кровотока в маточных артериях выявило следующие особенности. После перевязки маточных артерий с обеих сторон в течение 1-х суток послеоперационного периода кровотоков в маточных артериях не регистрировался ни в одном из анализируемых случаев. На 2-е сутки послеоперационного периода низкорезистентный кровоток в маточных артериях отмечался у 10,3% пациенток. На 3-и сутки кровотоков в маточных артериях регистрировался у 65,5% пациенток. На 5-е сутки гемодинамика в маточных артериях отмечалась у всех оперированных женщин группы сравнения. Восстановление гемодинамики матки при данном варианте хирургического гемостаза, вероятно, является следствием компенсаторной активации мощных сосудистых коллатералей, «включившихся» в маточный кровоток после перевязки крупных питающих матку сосудов. В основной группе у всех пациенток кровотоков в маточных артериях регистрировался с 1-х суток послеоперационного периода и соответствовал физиологическим показателям, характерным для данных суток. Гемодинамика области рубца после кесарева сечения также существенно различалась в обследуемых группах. В группе сравнения появление первых сосудистых локусов в области рубца было зарегистрировано только на 5-е сутки у 31,0% наблюдаемых, в то время как в основной группе сосудистые локусы визуализировались у всех пациенток на 3-и сутки ($p < 0,05$). Полученные данные свидетельствуют о большей интенсивности

репаративных процессов в области послеоперационного рубца на матке после наложения гемостатического наружно-маточного надплацентарного сборочного шва.

Выводы

Механизм действия предложенного метода остановки послеродового маточного кровотечения основан на сдавлении зияющих спиральных артерий области плацентар-

ного ложа и сохранении кровотока в наиболее крупных сосудах, питающих миометрий.

Разработанный способ остановки послеродового кровотечения путем наложения гемостатического наружно-маточного надплацентарного сборочного шва способствует уменьшению кровопотери в 1,7 ($p=0,03$) раза и в 5 раз ($p=0,02$), снижает число проводимых гистерэктомий при этом, в отличие от известных аналогов, не уменьшает объем полости матки и не вызывает нарушения кровоснабжения миометрия.

ЛИТЕРАТУРА/REFERENCES

1. Радзинский В.Е., Галина Т.В., Кирбасова Н.П., Маркарян Н.М. Резервы снижения кровопотери при абдоминальном родоразрешении. Результаты рандомизированного исследования. *Акушерство и гинекология*. 2015;6:40-45. [Radzinskii VE, Galina TV, Kirbasova NP, Markaryan NM. Reserves to reduce blood loss during abdominal delivery. The results of a randomized trial. *Akusherstvo i ginekologiya*. 2015;6:40-45. (In Russ.)].
2. Higgins L, Mechery J, Tomlinson AJ. Does carbetocin for prevention of postpartum haemorrhage at caesarean section provide clinical or financial benefit compared with oxytocin? *J Obstet Gynaecol*. 2011;31:8:732-739.
doi: 10.3109/01443615.2011.595982
3. Devine PC. Obstetric hemorrhage. *Semin Perinatol*. 2009;33:76-81.
doi: 10.1053/j.semperi.2008.12.004
4. Mc Lintock C, James AH. Obstetric hemorrhage. *J Thromb Haemost*. 2011;9:1441-1451.
doi: 10.1111/j.1538-7836.2011.04398.x
5. Henrich W, Surbek D, Kainer F. Diagnosis and treatment of peripartum bleeding. *J Perinat Med*. 2008;36:6:467-478.
doi: 10.1515/jpm.2008.093
6. Радзинский В.Е., Костин И.Н., Жуковский Я.Г. Современные подходы к лечению послеродовых кровотечений. *Акушерство и гинекология*. 2008;3:25-30. [Radzinskii VE, Kostin IN, Zhukovskii YaG. Modern approaches to the treatment of postpartum hemorrhage. *Akusherstvo i ginekologiya*. 2008;3:25-30. (In Russ.)].
7. Prendiville WJP, Elbourne D, McDonald SJ. Active versus expectant management in the third stage of labour. *Cochrane Database of Systematic Reviews*. 2000;Issue 3.
8. Francous K, Ortiz J, Harris C, Foley MR, Elliott JP. Is peripartum hysterectomy more common in multiple gestations. *Obstet Gynecol*. 2005;105:1369-1372.
doi: 10.1097/01.aog.0000161311.31894.31
9. Kozek-Langenecker SA. Perioperative coagulation monitoring. *Best Pract Res Clin Anaesthesiol*. 2010;24:27-40.
doi: 10.1016/j.bpa.2009.09.009
10. B-Lynch C, Coker A, Lawal AH, Abu J, Cowen MJ. The B-Lynch surgical technique for the control of massive post partum hemorrhage: an alternative to hysterectomy. Five cases reported. *Br J Obstet Gynaecol*. 1997;104:372-375.
doi: 10.1111/j.1471-0528.1997.tb11471.x
11. Matsubara S, Kuwata T, Yoshida T, Usui R, Ohkuchi A. Uterine compression suture for cesarean hysterectomy: possible applications to conditions other than atonic bleeding. *J Clin Case Rep*. 2014;4:5.
doi: 10.4172/2165-7920.s1-002
12. Debjyoti Santra, Sumanta Kumar Mondal, Debmalya Maity, Debasis Das, Utpal Ghosh. Hour Glass Compression Suture in the Management of Primary PPH. *IOSR J Dental Med Sci*. 2014;13:5:35-40.
doi: 10.9790/0853-13513540
13. Ali Abdelhamed M, Mostfa and Mostafa M, Zaitoun. Safety pin suture for management of atonic postpartum haemorrhage. *Obstet Gynecol*. 2012;1-4.
doi: 10.5402/2012/405795
14. Nahar S, Nargis SF, Khannam M. Simple technique of uterine compression sutures for prevention of primary postpartum hemorrhage during caesarian section. *Pak J Med Sci*. 2010;26:2:319-323.
15. Stanojevic D, Stanojevic M, Zamurovic M, Cirovic A, Hajric A, Rakic S, Srbinovic P. Uterine compression suture technique in the management of severe postpartum haemorrhage as an alternative to hysterectomy. *Srp Arh Celok Lek*. 2009;137:11-12:638-640.
doi: 10.2298/sarh0912638s
16. Majumdar A, Mallick K, Vasava B, Desai KT, Dalal M. A descriptive study on Hayman suture technique to control postpartum hemorrhage. *J Obstet Gynaecol*. 2012;34:79-83.
doi: 10.4038/sljog.v34i3.4880
17. Cho JH, Jun HS, Lee CN. Hemostatic suturing technique for uterine bleeding during cesarean delivery. *Obstet Gynecol*. 2000;96:129-131.
doi: 10.1097/00006250-200007000-00026
18. Патент РФ №2009111570/148 31.03.2009. Курцер М.А., Лукашина М.В. Способ лечения послеродового кровотечения путем наложения тампонирующих скобкообразных швов на матку. Патент России № 2394509. 2010; бюл. № 20. [The patent of the Russian Federation № 2009111570/148, 31.03.2009. Kurtser M.A., Lukashina M.V. A method for the treatment of postpartum hemorrhage by applying plugging subcooling stitches on the uterus. The Patent of Russia № 2394509. 2010; bull. No. 20. (In Russ.)].
19. Nelson GS, O'Brien JM. The uterine sandwich for persistent uterine atony: combining the B-Lynch compression suture and an intrauterine Bakri balloon. *Am J Obstet Gynecol*. 2007;196:9-10.
doi: 10.1016/j.ajog.2006.10.887
20. Баринов С.В., Жуковский Я.Г., Долгих В.Т., Медяникова И.В., Рогова Е.В., Раздобедина И.Н., Гребенюк О.А., Макковеева Е.С. Комбинированное лечение послеродовых кровотечений при кесаревом сечении с применением управляемой баллонной тампонады. *Акушерство и гинекология*. 2015;1:32-37. [Barinov SV, Zhukovskii YaG, Dolgikh VT, Medyanikova IV, Rogova EV, Razdobedina IN, Grebenyuk OA, Makkoveeva ES. Combined treatment of PPH at caesarean section with the use of controlled balloon tamponade. *Akusherstvo i ginekologiya*. 2015;1:32-37. (In Russ.)].